

## ЛИТЕРАТУРА

- А р р и г о н и И. М. Сравнительная оценка методов лечения мерцательной аритмии. Дисс. канд. Л., 1968.— Б у с л е н к о Н. С., П о м о р ц е в а Л. В., С т е п а н о в а В. Д. В кн.: Новое в кардиохирургии. М., 1966, с. 143.— В и ш н е в с к и й А. А., Ц у к е р м а н Б. М. Там же, с. 99.— К е д р о в А. А. В кн.: Опыт советской медицины в Великой Отечественной войне 1941—1945 гг. М., 1952, т. 21—22, с. 91.— Л а н г Г. Ф. Болезни системы кровообращения. М., 1957.— М е ж е б о в с к и й Р. Г. Лечение и профилактика сердечной недостаточности. М., 1963.— О с и п о в П. Н., К а м а е в а В. П., К у д я н о в В. Г. и др. В кн.: Ревматизм, атеросклероз, гастроэнтерология. Казань, 1966, с. 31.— П о м о р ц е в а Л. В. Электроимпульсная терапия мерцательной аритмии при приобретенных пороках сердца. Автореф. дисс. канд. М., 1968.— П о н о м а р е в Е. В. В кн.: Ревматизм, атеросклероз, гастроэнтерология. Казань, 1966, с. 69.— Р а д у ш к е в и ч В. П. Кардиология, 1968, № 3, с. 10.— С и г а л А. М. Ритмы сердечной деятельности и их нарушения. М., 1958.— Ш е с т а к о в С. В. Мерцательная аритмия. М., 1951.— B e l l H. E., Lancet, 1966, v. 2, p. 911.— B r a u n w a l d E., Am. J. Med., 1964, v. 37, p. 665.— H o l l m a n A., N i c h o l s o n H., G r a y I. R., Lancet, 1966, v. 2, p. 801.— H u r s t J. W., P a u l k E. A., P r o c t o r H. D. et al. Am. J. Med., 1964, v. 37, p. 728.— I k g r a m H., N i x o n P. G. F., Brit. Heart. J., 1968, v. 30, p. 80.— K u g e l b e r g J., Lancet, 1965, v. 2, p. 740.— L o g a n W. F., R o w l a n d s D. I., H o w i t t G. et al. Ibid., p. 471.— L o w n B., Mod. Conc. cardiovasc. Dis., 1964, v. 33, p. 869.— M i l l e r H., J. A. M. A., 1964, v. 189, p. 549.— M o l i m a r d R., M a c L e o d P., A l i b e r t L. et al. Presse Méd., 1965, v. 73, p. 1959.— R a d f o r d M. D., E v a n s D. W., Brit. Heart. J., 1968, v. 30, p. 91.— R e s n e k o v L., M c D o n a l d L., Lancet, 1965, v. 1, p. 506.— R o m o d a T., B a j k a y G., C o r e t v a s a, 1968, т. 10, с. 31.— T h u r m a n n M., J a n n e y J. G., Circulation, 1962, v. 25, p. 991.— T u r n e r J. R. B., T o w e r s J. R. H., Lancet, 1965, v. 2, p. 612.

### SELECTION OF PATIENTS WITH CARDIAC DISEASES FOR CARDIOVERSION TREATMENT OF AURICULAR FIBRILLATION

G. A. Babushkin

#### Summary

Cardioversion was carried out in 135 patients with rheumatic disease of the heart, including 55 cases repeatedly, a total of 224 cardioversions. The sinus rhythm was restored in 94.8% of cases. One year later the sinus rhythm was preserved in 28% of patients who had previously been subjected to commissurotomy and in 31.2% of patients with nonoperated mitral stenosis. Relapses of arrhythmia in the hospital were recorded in 24% of cases. Unsatisfactory results of treatment were noted in patients with a great duration of auricular fibrillation, mitral incompetence, cardiomegalia and marked circulatory insufficiency. The following are the poor prognostic factors: the necessity of several cardioversions, the appearance of intra-atrial block and continuing extrasystole. A repeated cardioversion is contraindicated if the previous one was complicated by cardiac asthma. Proper selection of patients improves the results of treatment.

УДК 616.12-008.311/.314-085.84

### ПУНКЦИОННАЯ ЭНДОКАРДИАЛЬНАЯ ЭЛЕКТРИЧЕСКАЯ СТИМУЛЯЦИЯ ПРИ ОСТРЫХ НАРУШЕНИЯХ СЕРДЕЧНОГО РИТМА

С. С. Григоров, Е. Ю. Алексеев, Г. П. Власов

Отделение приобретенных пороков сердца (зав.— проф. Г. И. Цукерман) Института сердечно-сосудистой хирургии им. А. Н. Бакулева (дир.— проф. В. И. Бураковский) АМН СССР реанимационное кардиологическое отделение (зав. Ш. Д. Алтунян) Городской клинической больницы № 1 им. Н. И. Пирогова, Москва

Поступила 23/VII 1970 г.

Острые нарушения сердечного ритма нередко вызывают резкие гемодинамические сдвиги, угрожающие жизни больного. В случаях остро возникших атриовентрикулярных блокад с приступами Морганьи — Эдмундса — Стокса и некоторых видов пароксизмальных тахикардий, стойких к медикаментозной и электроимпульсной терапии, бывает необходима срочная электрическая стимуляция сердца, успех которой во многом зависит от способа введения электродов.

Широко известные электродные системы имеют существенные недостатки, ограничивающие их применение у больных в экстренных случаях. Пункционная миокардиальная электростимуляция опасна и ненадежна. Подшивание миокардиальных электродов требует торакотомии и общего обезболивания, чрезвенное введение эндокардиального электрода путем венесекции — специального оборудования и, кроме того, занимает много времени.

Конструктивные особенности импортных эндокардиальных электродов таковы, что для проведения электрода и определения правильного места положения его конца в правом желудочке сердца необходим обязательный рентгенологический контроль. Как правило, такое вмешательство производится в условиях, приближенных к операционной, с необходимым набором соответствующих стерильных хирургических инструментов и материала, а эффективность электростимуляции контролируется электрокардиографически. Однако в повседневной практике нередки ситуации, когда невозможно создать все условия для эндокардиальной электростимуляции электродами, вводимыми с помощью венесекции.

Наиболее удобным, быстрым и безопасным в этих случаях является метод чрескожного введения эндокардиального электрода через левую подключичную вену.

Впервые в 1952 г. стал пунктировать подключичную вену Aubaniac для введения лекарственных веществ. Затем многие авторы также использовали подключичную вену с целью постоянного определения центрального венозного давления, продолжительных инфузий, взятия анализов крови, определения артерио-венозного сброса и для других целей (Wilson и соавт.; Ю. Ю. Ругенос и В. М. Сирвидис, и др.).

В 1967 г. Mobin-Uddin и соавт. описали метод пункционного введения эндокардиального электрода через левую подключичную вену. После этого появились отдельные сообщения о применении этой методики у больных с полной поперечной блокадой (Ю. И. Бредикис и соавт.; Р. Жебраускас и А. И. Думчус; Vellani и соавт.). Авторы не отмечали серьезных осложнений как в момент введения электрода в полость сердца, так и в процессе стимуляции.

## М е т о д и к а

Как известно, подключичная вена над I ребром и шейной плеврой достигает диаметра 2 см и идет позади медиальной части ключицы, располагаясь кпереди и книзу от одноименной артерии. В месте пересечения I ребра с ключицей подключичная вена отделяется от подключичной артерии и проходит спереди от передней лестничной мышцы, прочно срастаясь адвентицией с окружающими тканями, которые не дают ей спадаться. На уровне грудино-ключичного сочленения подключичная вена сливается с внутренней яремной, образуя безымянную вену. Для введения пункционного эндокардиального электрода используется левая подключичная вена, так как она вместе с безымянной и верхней полых венами представляет собой пологую дугу, ведущую в правые отделы сердца.

Техника пункционного введения эндокардиального электрода через левую подключичную вену предварительно была проверена и отработана на трупах. Еще до освоения метода мы имели достаточный опыт подключичной венепункции у больных.

Для временной эндокардиальной стимуляции сердца нами совместно с инженерами А. М. Квасковой и Л. З. Скурковичем разработан специальный сердечный электрод, который состоит из токоведущей спирали, изготовленной из нержавеющей стали и полиэтиленового покрытия. Контактный конец выполнен из нержавеющей стали. Общий диаметр электрода 1,15 мм, длина его 65 см. В просвет спирали помещается проволочный стилет, который придает пункционному электроду форму, повторяющую ход левой подключичной вены, безымянной и верхней полых вен и правых отделов сердца. Это позволяет вслепую, без рентгенологического контроля, ввести электрод в полость правого желудочка сердца.

*Техника введения электрода.* В положении больного на спине после проведения местной инфльтрационной анестезии (10—20 мл 0,5% раствора новокаина) прокалывается кожа сразу же под нижним краем середины ключицы (рис. 1) специальной иглой, надетой на 20-граммовый шприц. Пункционная игла вводится за ключицу по направлению на 1—2 см выше левого грудино-ключичного сочленения до появления струи венозной крови в шприце. Затем шприц отсоединяется, а в просвет иглы вводится пункционный микроэлектрод (рис. 2). Индифферентным электродом может служить обычная инъекционная игла, которая заранее вводится под кожу в области грудины, верхушки сердца или недалеко от места пунк-

ции. Эндокардиальный электрод можно вводить без стерильной обработки рук, пользуясь защитными пластмассовыми трубками (Ю. Ю. Ругенюс и В. М. Сирвидис; Ю. И. Бредикис и соавт.). Однако для установления надежного контакта с эндокардом бывает необходимо подтянуть электрод назад, при этом острый срез пункционной иглы может повредить изолирующее покрытие, кроме того, в момент удаления иглы возникает опасность смещения электрода и вследствие этого нарушения электростимуляции. Поэтому мы производим стерильную обработку рук, а пункционную иглу удаляем после введения электрода на 10—15 см. Затем эндокардиальный электрод соединяют с катодом наружного кардиостимулятора, а индифферентный — с анодом. Придерживая электрод стерильными салфетками, продвигают его вперед, одновременно производя пробную электростимуляцию. Критерием правильного положения электрода служит навязанный сердцу искусственный ритм, который мы определяли, как правило, по пульсу.

Как показали наши топографо-анатомические и клинические исследования, у взрослых больных глубина введения пункционного эндокардиального электрода колебалась от 25 до 45 см в зависимости от конституции больного и размеров сердца.

Техника введения микроэлектрода проста, надежна, исключает рентгенологический контроль и не требует обязательного электрокардиографического контроля (за исключением случаев парной электростимуляции при тахикардии, когда электрокардиографический контроль обязателен). В некоторых случаях, когда ось сердца имеет вертикальное

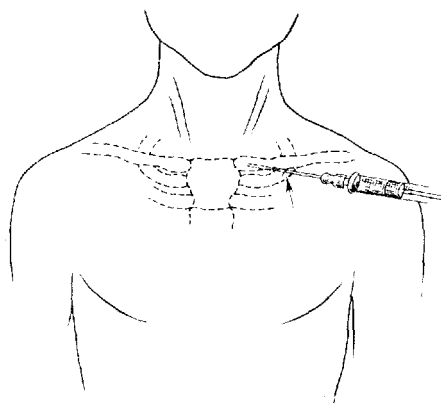


Рис. 1. Схема пункции левой подключичной вены (описание в тексте).

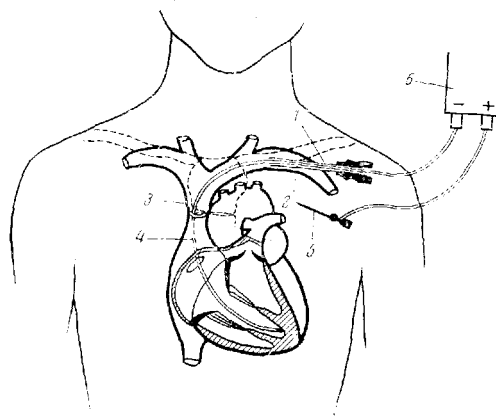


Рис. 2. Схема введения пункционного эндокардиального электрода (описание в тексте).

положение, электрод может упереться в межпредсердную перегородку. Тогда нужно несколько оттянуть электрод, изменить положение стилета и снова продвинуть электрод до его контакта с эндокардом. Иногда после пункции не удается ввести электрод, так как последний упирается в противоположную стенку подключичной вены. Чтобы этого не происходило, мы пользуемся пункционной иглой с загнутым на 10—15° концом, который после пункции поворачивается по ходу подключичной вены. Этот прием позволяет беспрепятственно провести электрод в правые отделы сердца.

После установления контакта с эндокардом стилет электрода следует оттянуть на 3—4 см с целью предотвращения возможной перфорации стенки правого желудочка сердца. Электрод фиксируется к коже вблизи места пункции лейкопластырем или шелковым швом. Вся процедура введения электрода по описанной выше методике, начиная с момента анестезии, занимает в неосложненных случаях от 3 до 5 мин.

## Результаты и их обсуждение

Пункционная эндокардиальная стимуляция сердца проводилась нами в 52 случаях у 43 больных в возрасте от 4 до 77 лет в основном по экстренным показаниям для лечения патологически медленного сердечного ритма, а также при тахикардиях, не поддававшихся медикаментозному и электроимпульсному лечению (см. таблицу). При этом применялись комбинированные стимуляторы сердца конструкции С. С. Григорова и В. Н. Латышева (КСС-2 и КСС-3), позволяющие стимулировать сердце как одиночными, так и парными импульсами. Электрическая стимуляция одиночными импульсами длилась от нескольких часов до 45 суток, а парными — от нескольких минут до 24 часов. Повторно пункционный эндокардиальный электрод вводили в случаях нарушения электростимуляции из-за смещения

Результаты применения пункционной эндокардиальной стимуляции у 43 больных

Характер нарушения сердечного ритма	Число на- блюдений	Искусствен- ный ритм		Эффект электрости- муляции			Число боль- ных	Умерли	Выписаны
		навязан	не навязан	стой- кий	вре- мен- ный	без эффек- та			
Инфаркт миокарда, ос- ложненный полной атриовентрикулярной блокадой	9	9	—	8	1	—	5	1	4
Инфаркт миокарда, ос- ложненный стойкими приступами пароксиз- мальной тахикардии	7	7	—	1	5	1	6	5	1
Остановка сердца при ост- ром инфаркте мио- карда и других забо- леваниях (эндокарди- альная стимуляция проводилась в ком- плексе с реанимаци- онными мероприяти- ями)	6	5	1	—	1	5	6	6	—
Стойкая атриовентрику- лярная блокада с ча- стыми приступами Морганьи — Эдем- са — Стокса	10	10	—	9	1	—	8	1	7
Неэффективная постоян- ная электростимуля- ция сердца с присту- пами Морганьи — Эдемса — Стокса: истощение батарей пи- тания	4	4	—	4	—	—	4	—	4
перелом электрода	4	4	—	4	—	—	4	—	4
Смена аппарата (плано- вая) при постоянной электростимуляции сердца	9	9	—	9	—	—	8	—	8
Травма проводящей системы после внут- рисердечной опера- ции	2	2	—	2	—	—	1	—	1
Пароксизмальная тахи- кардия на фоне рев- матического порока сердца и нарушения мозгового кровообра- щения	1	1	—	—	1	—	1	1	—
Всего . . .	52	51	1	37	9	6	43	14	29

контактного конца электрода, которое происходило в основном в результате неосторожных движений больных.

Одним из показаний к экстренной стимуляции сердца пункционным эндокардиальным электродом является полная поперечная блокада, осложнившая течение острого инфаркта миокарда, которая, как правило, носит временный характер и проходит после исчезновения острых явлений в миокарде (Ю. И. Бредикис и соавт.). В то же время она приводит к резким нарушениям гемодинамики, что обуславливает высокую смертность в этой группе больных. Введение эндокардиального электрода через подключичную вену позволяет в короткие сроки наладить временную элек-

трическую стимуляцию сердца и нормализовать гемодинамику до исчезновения блокады.

Что касается стойкой пароксизмальной тахикардии на фоне инфаркта миокарда, не поддающейся медикаментозному и электроимпульсному лечению, то введение эндокардиального электрода по предложенному способу является, очевидно, наиболее целесообразным методом неотложной помощи, который могут перенести больные с этой тяжелой патологией.

Электрод в случаях острого инфаркта миокарда, осложненного побочными нарушениями ритма, оставляется в сердце на весь острый период, в среднем на 10 дней. У одной больной с частыми приступами пароксизмальной тахикардии на фоне инфаркта миокарда нам пришлось несколько раз проводить парную электрическую стимуляцию. Электрод находился в сердце 24 дня без осложнений.

Необходимо подчеркнуть значение временной пункционной стимуляции у больных с имплантированным водителем ритма. Как известно, внезапное прекращение стимуляции при полной поперечной блокаде и синдроме Морганьи — Эдемса — Стокса может послужить причиной гибели больного в результате феномена подавления автоматизма желудочков сердца. Нарушение стимуляции может произойти вследствие перелома электрода, истощения батарей питания, нарушения контакта электрода с эндокардом, а также во время замены аппарата. Так, во время замены имплантированного кардиостимулятора, особенно при монополярной эндо- и миокардиальной стимуляции, в момент отсоединения электродов может возникнуть асистолия или даже фибрилляция желудочков сердца. Поэтому для исключения подобных осложнений во время операции мы проводим временную электрическую стимуляцию пункционным эндокардиальным электродом, она позволяет на фоне навязанного ритма произвести замену или имплантацию кардиостимулятора, а также коррекцию поврежденного электрода. Такая стимуляция имеет некоторые особенности. Здесь необходимо иметь в виду возможность неблагоприятной конкуренции двух искусственных ритмов (от наружного и имплантированного аппаратов). Во избежание осложнений на наружном аппарате необходимо установить частоту импульсов, превышающую ритм имплантированного аппарата, чтобы исключить воздействие последнего. Убедившись в эффективности пункционной эндокардиальной стимуляции (по пульсу, миганию индикаторной лампочки или по ЭКГ), наружный аппарат отключают. В последующем эндокардиальную стимуляцию можно проводить только во время отсоединения электродов от постоянного аппарата.

Этот метод эффективен также при оказании неотложной помощи больным с частыми приступами Морганьи — Эдемса — Стокса. Его можно использовать для подготовки таких больных к имплантации постоянного водителя ритма.

При проведении пункции подключичной вены, по данным литературы, встречаются следующие осложнения.

Davidson и соавт. на 100 венепункций в 1 случае отметили пневмоторакс и в 3 — гематому шеи; Escher и соавт. описывают 2 случая пневмоторакса и 4 случая бактериемии на 202 случая пункционной эндокардиальной электростимуляции; Р. Жебраускас и А. Думчус имели 2 перфорации стенки правого желудочка сердца на 27 случаев эндокардиальной стимуляции, что, по мнению авторов, объясняется применением жестких электродов; Ashbaugh и Thomson на 19 венепункций отметили 1 случай пневмоторакса; Ю. Ю. Ругенюс и В. М. Сирвидис на 500 венепункций 1 раз случайно пунктировали подключичную артерию.

В начальном периоде освоения метода мы наблюдали 3 случая образования гематомы шеи, которые благополучно рассосались, и 1 случай пункции подключичной артерии, осложнившейся умеренной гематомой шеи.

Следует указать также на потенциальную опасность повреждения лимфатического грудного протока при пункции левой подключичной вены.

Эти опасения основаны на том, что, по литературным данным, в 25% случаев грудной проток впадает в левую подключичную вену (Б. В. Огнев и В. Х. Фраучи). Однако подобного осложнения мы не наблюдали и в литературе не встретили.

Таким образом, введение эндокардиального электрода через левую подключичную вену позволяет быстро, без рентгеноскопического контроля и венесекции, в условиях перевязочной, противошоковой палаты или у постели больного наладить временную электрическую стимуляцию сердца. При патологически медленном ритме электрод можно установить и без электрокардиографического контроля, что особенно ценно в случаях, когда необходимо проводить срочную электростимуляцию сердца. Больные, в том числе очень тяжелые, хорошо переносят предлагаемый способ введения эндокардиального электрода.

Пункционная эндокардиальная электростимуляция сердца может быть рекомендована при некоторых нарушениях сердечного ритма, таких, как полная поперечная блокада с частыми приступами Морганьи — Эдемса — Стокса, полная поперечная блокада, осложнившая течение острого инфаркта миокарда, а также при стойких к медикаментозному и электроимпульсному лечению пароксизмальных тахикардиях на фоне инфаркта миокарда. Во время операции по поводу имплантации кардиостимулятора или его замены описанный метод предотвращает возможные осложнения.

#### ЛИТЕРАТУРА

Бредикис Ю. И., Римша Э. Д., Думчус А. С. Вестн. хир., 1969, № 10, с. 25.— Жебраускас Р., Думчус А. И. В кн.: Электрическая стимуляция и дефибриляция сердца. Каунас, 1969, с. 28.— Огнев Б. В., Фраучи В. Х. Топографическая и клиническая анатомия. М., 1960, с. 174.— Ругенюс Ю. Ю., Сирвидис В. М. Кардиология, 1970, № 4, с. 120.— Ashbaugh D., Thomson J., Lancet, 1963, v. 2, p. 1138.— Aubaniac R., Presse med., 1952, v. 60, p. 1456.— Davidson I. T., Ben-Hur N., Nathan H., Lancet, 1963, v. 2, p. 1139.— Keeri-Szanto M., Arch. Surg., 1956, v. 72, p. 179.— Mobin-Uddin K., Smith P. E. et al. J. thorac. Cardiovasc. Surg., 1967, v. 54, p. 545.— Vellani C. W., Brit. Heart. J., 1969, v. 31, p. 106.— Wilson J., Grow J., Demono C. V. et al. Arch. Surg., 1962, v. 85, p. 563.

#### PUNCTURE ENDOCARDIAL CARDIOVERSION IN ACUTE DISORDERS OF THE CARDIAC RHYTHM

S. S. Grigorov, E. Yu. Alekseev, G. P. Vlasov

#### Summary

The paper gives a topographic-anatomical substantiation and describes the technique of puncture endocardial cardioversion with an electrode specially designed for this purpose. The authors' experience (52 observations) has shown that the introduction of the endocardial electrode through the left subclavian vein enables rapidly to apply cardioversion without roentgenoscopic control and venesection in conditions of the antishock ward or at the patient's bedside. In pathologically slow rhythm the electrode could be placed even without electrocardiographic control, this being especially valuable in instances when an urgent cardioversion is required. Patients, even severely affected, tolerate well this method of cardioversion. Puncture endocardial cardioversion may be recommended in acute disorders of the cardiac rhythm such as atrioventricular block with attacks of Morgagni-Adames-Stokes disease and persistent paroxysmal tachycardia against the background of myocardial infarction. During the operation of implantation of a cardiostimulator or its replacement the above-mentioned technique prevents the development of possible complications.